

Elemental Head CT Reading

Blood Can Be Very Bad

Bloed

Acuut bloed is helder wit op CT.

- subarachnoïdaal → bloed in cisternen
- epiduraal → lensvormig
- subduraal → sikkelvormig
- intraparenchymaal → mn basale ganglia
- intraventriculair → kijk naar hydrocephalus

Cisternen

Liquorroimtes om de hersenen heen.

- bloed in de cisternen → subarachnoïdaal
- verstrijken → verhoogde intracranieële druk

Kijk op 3 niveau's naar 4 'sleutelcisternen'(z.o.z.)

- peripontiene liquorroimte → cirkel rond de middenhersenen
- cisterna suprasellaris → ster - cirkel van Willis
- cisterna quadrigemina → W - vormig
- fissura Sylvii → tussen temporaal- & frontaalkwab

Brein

- symmetrie
- grijs-wit differentiatie
- shift
- hyper/ hypodensiteit
- pneumocephalus

Ventrikels

Productie liquor in laterale ventrikels ► III^e ventrikel ► aquaduct van Sylvius ► IV^e ventrikel. Ongeveer 20 cc/uur.

- verstrijken
- shift
- bloed

Bot

- weke delen zwelling
- bloed in sinus maxillaris, ethmoïdalis en sphenoidalis
- bloed in mastoïd luchtcellen
- verwijde suturae

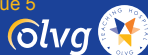Geen acute diagnose als:

- geen bloed of fractuur
- alle cisternen aanwezig en open
- brein symmetrisch met normale differentiatie
- ventrikels symmetrisch zonder dilatatie

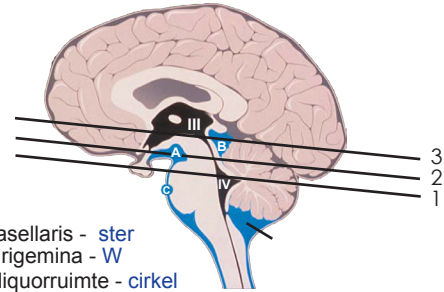
- origineel van Perron AD, Kline JA. Ann Emerg Med 1998 Vol. 32 Issue 5

- aangepast door M.M.S.Zwartsenburg, SEH arts, 2010

- ontwerp & repro door audiovisuele zaken, olvg, amsterdam



Sagitaal

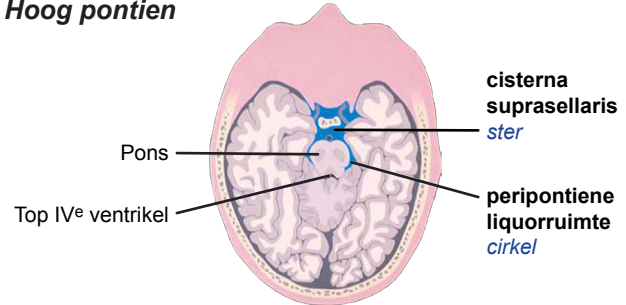


A: cisterna suprasellaris - ster

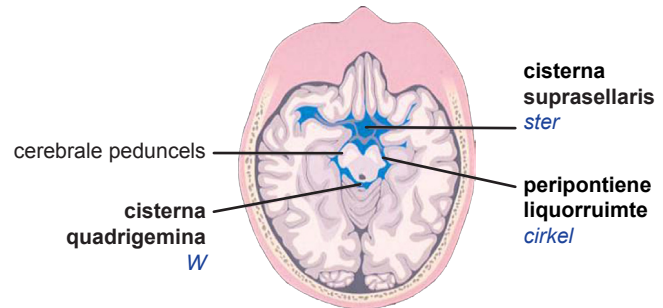
B: cisterna quadrigemina - W

C: peripontiene liquorroimte - cirkel

1. Hoog pontien



2. Cerebrale peduncels



3. Hoge middenhersenen

