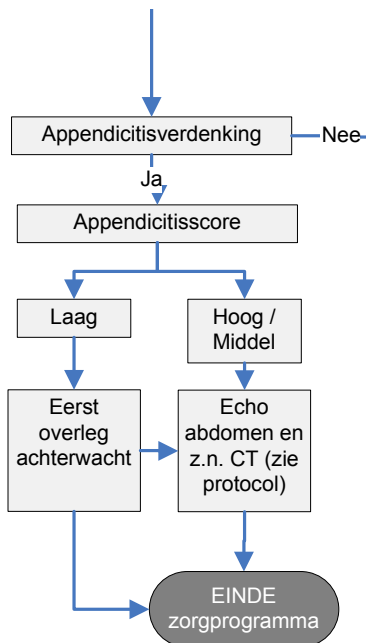


ECHO EN ZO NODIG CT



Appendicitisscore	
Migratie van pijn	2
Anorexie	1
Drukpijn ROB	1
Defense/loslaatpijn ROB	2
Contralaterale drukpijn	2
Temperatuur >37.9	1
Mannelijk geslacht	1
Leukocytose >10	2
CRP >20	1
Laag:	score <3
Middel:	score 3-8
Hoog:	score >8

Protocol aanvragen echo en z.n. CT	
1.	Overleg d.d. radioloog
2.	Infuus, bepalen kreatinineklaring
3.	aanvraag via Ecare "Echo" met bij klinische informatie "zo nodig CT"
4.	Overdracht verpleegkundige
5.	De patiënt blijft op de afdeling radiologie en krijgt z.n. automatisch een CT scan als de appendix op de echo niet a vue komt.

J.R.Rebel@olvg.nl

NB. Schriftelijke toelichting.

Indien u beeldvorming van een verdachte appendicitis wil aanvragen. Overleg dan eerst met uw achterwacht wat te doen als de echo niet beoordeelbaar blijkt (appendicitis niet met zekerheid uit te sluiten door de radioloog, of appendix niet voldoende a vue, of niet goed a vue "maar geen secundaire kenmerken").

Indien u dan een CT wenst, EN indien de appendicitisscore hoger is dan 3 kunt u de dienstdoende radioloog bellen en vragen of die een CT scan wil maken bij een inconclusieve echo appendix. De patiënt komt dan in principe was weer terug op de SEH wanneer er een diagnose is. Doorgaans zal de radioloog besluiten tot het geven van alleen intraveneus contrast zodat de patiënt slechts een korte tijd op de radiologie verblijft.